

Оценка эффективности пластики лоскутом на питающей ножке при лечении глубоких ожогов

Ручин М. В.

зам. директора Института реабилитации и здоровья человека, Национальный исследовательский Нижегородский государственный университет им. Н. И. Лобачевского, г. Нижний Новгород

Мартусевич А. К.

д.б.н., в.н.с. отд. экспериментальной медицины с виварием, Приволжский федеральный медицинский исследовательский центр, г. Нижний Новгород E-mail: cryst-mart@yandex.ru

Аннотация

Проводили закрытие ожоговых дефектов пластикой стеблем на питающей ножке. Установлено, что по тепловизионной картине стебля представляется возможным пересечение питающей ножки при выравнивании интенсивности свечения между периферическим концом и окружающими тканями, когда градиент температуры не превышает 0,5°C.

Ключевые слова: кожная пластика, стебель Филатова, тепловидение

В последние годы в структуре ожогового травматизма наметилась тенденция к утяжелению травмы и увеличению удельного веса больных с глубокими поражениями [1-4]. Ожоги с повреждением или обнажением анатомических структур (сухожилия, суставы, кости, сосудисто-нервные пучки) наблюдаются чаще всего при контакте с горячими предметами, однако нередко встречаются также при поражении электротоком [1, 5-7]. Высокой остается инвалидизация больных с глубокими поражениями. Так, в отдаленном периоде у 60,3% пострадавших выявлены признаки инвалидности, основными причинами которой являются ампутации конечностей или их сегментов, а также нарушения функции суставов и трофические изменения [8, 9].

Несмотря на то, что ожоги с повреждением глубоких анатомических структур характеризуются наиболее тяжелым и неблагоприятным течением, в отечественной и зарубежной литературе им уделяется мало внимания [3, 7, 9-11]. При лечении глубоких ожогов общепринятой остается выжидательная тактика с постепенным закрытием гранулирующих ран свободными кожными трансплантатами после удаления поврежденных сухожилий, суставных капсул, остеонекрэктомии [1, 3, 5, 6, 12]. Обнаженные кости, сухожилия, суставы подвергаются вторичным изменениям, которые приводят в итоге к необратимой потере функции конечности или ее ампутации. Реконструктивные операции предпринимаются после заживления ран и восстановления кожного покрова [1, 3, 7, 8, 13]. Такая тактика в настоящее время должна считаться порочной [1, 5, 14, 15]. В связи с этим **целью исследования** стала разработка системы хирургического лечения больных с глубокими ожогами, включающей выполнение реконструктивно-пластических операций, направленных на восстановление кожного покрова и сохранение функции конечностей.

Материал и методы исследования

В качестве основной методики лечения глубоких ожогов нами применена пластика лоскутом на питающей ножке (пластика по итальянской методике [1]). Место кожного дефекта, куда перемещается лоскут, должно быть подготовлено: иссечены края ожоговой раны, рубцовые ткани, обеспечен тщательный гемостаз. Лоскут с питающей ножкой во всю толщину кожи выкраивают соответственно форме дефекта, но несколько больше его по размеру, так как после отделения от подлежащих тканей он сокращается. Длина лоскута не должна превышать ширину питающей ножки более чем в 2 раза. Нужно избегать перегибов питающей ножки и натяжения лоскута. При этом вынужденное положение больного не должно быть особенно тягостным. Оставшуюся на месте перемещенного лоскута раневую поверхность закрывают местными тканями или свободным кожным трансплантатом.

Через 5-6 дней после пластики была начата тренировка лоскута путем пережатия питающей ножки через определенные интервалы. Так, на 7-8 сутки после операции ножка пережималась на 10-15 минут 5-6 раз в день; на 9-10 сутки – на 30-40 минут 3-4 раза в день; на 11-12 сутки – на 60-90 минут 2-3 раза в день; на 13-17 сутки – на 120 минут 1 раз в день. Использование такого подхода к тренировке лоскута, позволяло выполнять отсечение питающей ножки через 25 ± 6 дней после пластики.

Объективный контроль за сроками возможного отсечения питающей ножки производился тепловизионным методом [16, 17]. Выполнялась тепловизионная оценка состояния лоскута до пережатия питающей ножки, сразу после пережатия и через 1 час после пережатия ножки без снятия зажима. В случае, если температура лоскута не снижалась или снижалась незначительно ($0,9 \pm 0,5^\circ\text{C}$), делали заключение о возможности отсечения питающей ножки. Тепловизионное обследование проводили с помощью аппарата «ТВ-04Кст» (Россия) с последующей компьютерной обработкой данных. При этом получали усредненное значение температуры всей исследуемой площади лоскута (изменения в $0,1-0,2^\circ\text{C}$ были статистически достоверны и отражали уровень изменения кровотока в тканях).

Тепловизионный метод диагностики отличается безболезненностью, неинвазивностью и безвредностью. Тепловидение позволяет регистрировать температурные изменения в тканях изучаемой области, степень выраженности которых прямо пропорциональна состоянию кровотока. Тепловизионный контроль за жизнеспособностью пересаженных свободных кожных трансплантатов и перемещенных тканей позволяет на ранних этапах распознавать ишемические нарушения и вести динамическое наблюдение при их коррекции [18, 19].

Данное исследование проведено у 8 больных с глубокими ожогами, после пластики лоскутом на питающей ножке в области лучезапястного, локтевого суставов, кисти и стопы для определения сроков отсечения питающей ножки.

Обследование проводится на 4-5 сутки после операции. В зависимости от места формирования стебля обследование проводится в положении стоя, сидя или лежа. Полученные при этом данные являются исходными для дальнейшего динамического наблюдения. С целью унификации исследований кроме качественных характеристик тепловизионной картины, проводится количественная оценка перепадов температуры между периферическим концом подшитой ножки стебля и прилегающими практически здоровыми участками кожи. Наряду с оценкой нативной тепловой картины определяется ее динамика после функциональной пробы: на питающую ножку стебля Филатова накладывается зажим с мягкими прокладками на поверхностях бранш (во избежание травматизации питающей ножки). Время пережатия ножки 5-40 мин, в зависимости от сроков с момента операции.

На 8-9 сутки после операции отмечается положительная динамика тепловизионной картины в виде снижения градиента температуры между периферическим концом подшитого стебля и прилегающими к нему здоровыми тканями. Градиент снижается с 1,2-1,75°C на 5-6 сутки до 0,5°C на 8-9 сутки и остается постоянным при последующих тепловизионных исследованиях в сроки до 21 суток. С учетом этого по тепловизионной картине филатовского стебля представляется возможным пересечение его питающей ножки при выравнивании интенсивности свечения между ее периферическим концом и окружающими тканями, когда градиент температуры здесь стабилизируется и не превышает 0,5°C. Метод позволяет объективно определить срок безопасного пересечения ножки под контролем с возможным сокращением интервалов между последовательными этапами пластики.

Для адаптации этой методики применительно к нашим больным мы предположили, что изменения, происходящие в лоскутах на питающей ножке при проведении тренировки, соответствуют таковым при тренировке стебля Филатова; сроки адаптации лоскутов у больных с острой ожоговой травмой и последствиями ожоговой травмы одинаковы и тепловизионные критерии отсечения питающей ножки стебля Филатова, применимы к лоскутам на питающей ножке. Это предположение позволило упростить применяемую методику. Тренировку лоскута начинали через 6-7 дней после операции. Питающая ножка пережималась на 10-120 минут, в зависимости от сроков с момента операции. Тепловизионное исследование выполнялось накануне предполагавшегося выполнения второго этапа пластики. Если показатели термограммы соответствовали критериям, разработанным для отсечения ножки стебля Филатова, то второй этап пластики выполнялся. При несоответствии показателей, операция откладывалась и выполнялась после контрольного исследования.

Результаты и обсуждение

Пластика лоскутом на питающей ножке преимущественно выполнялась при обнажении и повреждении сухожилий, суставов и костей в области предплечья, лучезапястного сустава и кисти, области локтевого сустава. Отдаленные результаты применения этого метода прослежены в 26 наблюдениях. В 10 из них отдаленный результат был расценен нами как хороший и в 16 – удовлетворительный. Удовлетворительные отдаленные результаты при использовании пластики лоскутом на питающей ножке отмечены при локализации ожога в области лучезапястного сустава и суставов кисти. Они связаны с тяжелыми первичными повреждениями глубоких анатомических структур в этих областях. Применение этого вида пластики позволило избежать грозных осложнений, а в ряде случаев – сохранить конечность или ее сегмент.

Рассмотрим два клинических случая, иллюстрирующих возможности применения тепловизионной оценки с целью определения сроков пересечения питающей ножки при пластике по итальянской методике.




Рис. 1. Термограмма через 23 дня после операции до пережатия питающей ножки




Рис. 2. Термограмма лоскута через 50 минут после наложения зажимов на питающую ножку

1. Больному Б., 27 лет, получившему контактный ожог IV степени левой кисти, для закрытия поврежденных суставов выполнена пластика лоскутом на питающей ножке. Тренировка лоскута производилась на протяжении 23 дней. При отсутствии клинической

разницы состояния лоскута до и после пережатия (отсутствие цианоза, сохранение игры сосудистого пятна) через 23 дня, с целью объективной оценки возможности отсечения питающей ножки, больному выполнено тепловизионное исследование (рис. 1-2).

По интенсивности инфракрасного свечения лоскут практически не отличается от соседних участков. Перепад температуры между центральной частью лоскута и соседним интактным участком передней брюшной стенки составляет $0,13^{\circ}\text{C}$. Пережатие не вызвало заметного снижения уровня интенсивности свечения на всём протяжении лоскута. Перепад температуры между центральной частью лоскута и соседним интактным участком передней брюшной стенки составляет $0,59^{\circ}\text{C}$. Таким образом, за время пережатия температура лоскута снизилась на $0,46^{\circ}\text{C}$. Такое снижение соответствует критерию готовности лоскута к транспозиции. Результаты исследования подтвердили возможность отсечения ножки лоскута, что и было выполнено через 24 дня после 1-го этапа пластики. Лоскут полностью прижился, ишемических осложнений после отсечения ножек лоскута не выявлено.

Б-ной А., 21 год, получил в быту контактный глубокий ожог обеих кистей. Для закрытия обнаженных после ожога суставов правой кисти через 12 дней после травмы выполнена пластика лоскутом на питающей ножке с передней брюшной стенки. Пациенту проводилась тренировка лоскута. Через 21 день после пластики больному выполнено тепловизионное исследование (рис. 3-4).

Перепад температуры между центральной частью лоскута и соседним интактным участком передней брюшной стенки составляет $-2,71^{\circ}\text{C}$. Наложение зажима вызвало снижение уровня интенсивности свечения на всём протяжении лоскута (особенно в дистальных отделах). Перепад температуры между центральной частью лоскута и соседним интактным участком передней брюшной стенки составляет $-1,21^{\circ}\text{C}$. Таким образом, за время пережатия температура лоскута снизилась на $1,5^{\circ}\text{C}$. Такое снижение является пограничным критерием готовности лоскута к транспозиции. Таким образом, термограмма показала, что лоскут не готов к перенесению.

Тренировка была продолжена и через 5 дней выполнено повторное исследование (рис. 5-6). Перепад температуры между центральной частью лоскута и соседним интактным участком передней брюшной стенки составляет $1,31^{\circ}\text{C}$. Наложение зажима вызвало снижение уровня интенсивности свечения лоскута.

Перепад температуры между центральной частью лоскута и соседним интактным участком передней брюшной стенки составляет $0,09^{\circ}\text{C}$. Таким образом, за время пережатия температура лоскута снизилась на $1,22^{\circ}\text{C}$. Такое снижение соответствует критерию готовности лоскута к транспозиции.

При этом исследовании тепловизионные показатели подтвердили возможность выполнения второго этапа пластики – отсечения питающей ножки.

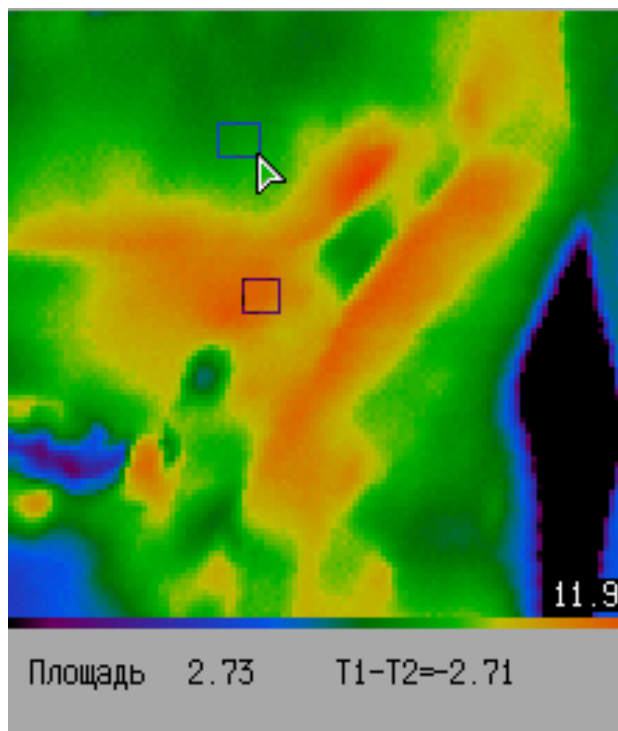


Рис. 3. Б-ной А. Термограмма лоскута до его пережатия

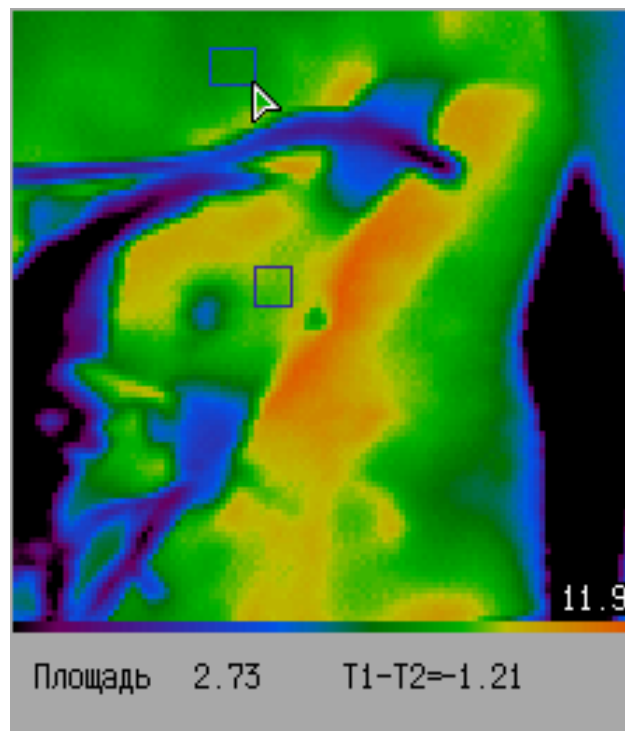


Рис. 4. Б-ной А. Термограмма лоскута через 1 час 30 минут после наложения зажимов на питающие ножки




Рис. 5. Б-ной А. Термограмма лоскута на питающей ножке через 1 неделю дополнительных тренировок Термограмма лоскута до пережатия




Рис. 6. Б-ной А. Термограмма лоскута через 1 час 30 минут после наложения зажимов на питающие ножки

Ишемических нарушений после отсечения питающей ножки не выявлено, лоскут полностью прижил.

Применение тепловизионного контроля у 8 больных при выполнении второго этапа 10 операций пластики лоскутом на питающей ножке, во всех наблюдениях позволило избежать ишемических осложнений в послеоперационном периоде.

Заключение

Проведенные исследования показали, что по тепловизионной картине филатовского стебля представляется возможным решение вопроса о пересечении его питающей ножки при выравнивании интенсивности свечения между ее периферическим концом и окружающими тканями, когда градиент температуры здесь стабилизируется и не превышает $0,5^{\circ}\text{C}$.

Метод позволяет объективно определить срок безопасного пересечения ножки под контролем с возможным сокращением интервалов между последовательными этапами пластики.

Автор выражает благодарность сотрудникам группы функционального тепловидения отделения функциональной диагностики ФГБУ «ПФМИЦ» Минздрава России за помощь в проведении тепловизионных исследований.

Литература

1. Перетягин С.П., Дмитриев Г.И., Аминев В.А. с соавт. Новые медицинские технологии на этапах реабилитации обожженных. Медицинский альманах, 2010, №2, С. 221-224.
2. Hu D.H., Tao K. Lay emphasis on the basic research in the field of burn surgery in China. Zhonghua Shao Shang Za Zhi, 2016, Vol. 32, №7, P. 385-388.
3. Li H., Zhang J., Chen J. et al. Integration of burn treatment and rehabilitation for a child with extremely severe burn. Zhonghua Shao Shang Za Zhi, 2015, Vol. 31, №2, P. 130-134.
4. Tan Q., Xu P. Repair of skin and soft tissue defects around the knee joint. Zhonghua Shao Shang Za Zhi, 2015, Vol. 31, №5, P. 321-324.
5. Arai T. Burns. Nihon Rinsho, 2016, Vol. 74, №2, P. 231-235.
6. Daigeler A, Kapalschinski N, Lehnhardt M. Therapy of burns. Chirurg, 2015, Vol. 86, №4, P. 389-401.
7. Kamolz L.P., Lumenta D.B., Parvizi D. et al. Skin graft fixation in severe burns: use of topical negative pressure. Ann Burns Fire Disasters, 2014, Vol. 27, №3, P. 141-145.
8. Tang W., Li X., Deng Z. et al. Effects of unified surgical scheme for wounds on the treatment outcome of patients with extensive deep burn. Zhonghua Shao Shang Za Zhi, 2015, Vol. 31, №4, P. 254-258.

9. Ida T., Iwazaki H., Kawaguchi Y. et al. Burn depth assessments by photoacoustic imaging and laser Doppler imaging. *Wound Repair Regen.*, 2016, Vol. 24, №2, P. 349-355.
10. Chin M.S., Babchenko O., Lujan-Hernandez J. et al. Hyperspectral Imaging for Burn Depth Assessment in an Animal Model. *Plast. Reconstr. Surg. Glob. Open.*, 2016, Vol. 3, №12, e591.
11. Giri P., Ebert S., Braumann U.D. et al. Skin regeneration in deep second-degree scald injuries either by infusion pumping or topical application of recombinant human erythropoietin gel. *Drug Des. Devel. Ther.*, 2015, Vol. 9, P. 2565-2579.
12. Glavan N., Jonjić N. Efficacy of Hydrofiber Silver Dressing in the Treatment of Posttraumatic Skin Wounds in Children. *Wounds*, 2015, Vol. 27, №9, P. 239-243.
13. Zhang W.H., Wu Q., Ma J., Wang J.H. Effects of vacuum drainage combined with heparin irrigation for treatment of scald burns with seawater immersion in rabbits. *Nan Fang Yi Ke Da Xue Xue Bao*, 2015, Vol. 35, №10, P. 1481-1486.
14. King D.R., Li W., Squiers J.J. et al. Surgical wound debridement sequentially characterized in a porcine burn model with multispectral imaging. *Burns*, 2015. Vol. 41, №7, P. 478-1487.
15. Marck R.E., Gardien K.L., Stekelenburg C.M. et al. The application of platelet-rich plasma in the treatment of deep dermal burns: A randomized, double-blind, intra-patient controlled study. *Wound Repair Regen.*, 2016, Vol. 24, №4, P. 712-720.
16. Колесов С.Н., Воловик М.Г. Современная методология тепловизионных исследований и тепловизионная диагностическая аппаратура. *Оптический журнал*, 2013, Т. 86, №6, С. 59-68.
17. Прилучный М.А., Колесов С.Н., Арефьев И.Ю. Тепловизионный способ определения готовности питающей ножки филатовского стебля к миграции. *Труды междунар. конф. «Прикладная оптика-2010»*, Санкт-Петербург, 2010, С. 55-58.
18. Патент №2308219 «Способ определения готовности питающей ножки филатовского стебля к миграции» от 20.10.2007 г.
19. Патент №2369320 «Способ интраоперационного контроля радикальности иссечения ожоговых струпов при ранней некрэктомии» от 10.10.2009 г.

Assessment of the effectiveness of flap plasty on feeding pedicle in the treatment of deep burns

Ruchin M. V.

Vice Director, Institute of Rehabilitation and Human Health, National Research Nizhny Novgorod State University named after N.I. Lobachevsky

Martusevich A. K.

Doct. Biol. Sci., leading researcher, experimental medicine department, Privolzhsky Federal Medical Research Center, Nizhny Novgorod

Abstract

We conducted closure of the burn defects using plastics with the stem on the feed leg. It has been established that thermal imaging picture of the stem helps to determine possibility of cutting of feed leg when leveling the luminescence intensity between its peripheral end and surrounding tissues is leveled and the temperature gradient is stabilized and does not exceed 0,5°C.

Key words: skin grafting, Filatov stem, infrared imaging

References

1. Peretyagin, S. P., G. I. Dmitriev, V. A. Aminev et al. "New Medical Technologies in the Stages of Rehabilitation of Burn Patients." *Medicinskij Almanah*, no. 2 (2010): 221-24.
2. Hu, D. H., and K. Tao. "Lay Emphasis on the Basic Research in the Field of Burn Surgery in China." *Zhonghua Shao Shang Za Zhi* 32, no. 7 (2016): 385-88.
3. Li, H., J. Zhang, J. Chen et al. "Integration of Burn Treatment and Rehabilitation for a Child with Extremely Severe Burn." *Zhonghua Shao Shang Za Zhi* 31, no. 2 (2015): 130-34.
4. Tan, Q., and P. Xu. "Repair of Skin and Soft Tissue Defects around the Knee Joint." *Zhonghua Shao Shang Za Zhi* 31, no. 5 (2015): 321-24.
5. Arai, T. "Burns." *Nihon Rinsho* 74, no. 2 (2016): 231-35.
6. Daigeler, A., N. Kapalschinski, and M. Lehnhardt. "Therapie Von Brandverletzungen." *Der Chirurg* 86, no. 4 (2015): 389-401. doi:10.1007/s00104-014-2919-3.
7. Kamolz, L. P., D. B. Lumenta, D. Parvizi et al. "Skin Graft Fixation in Severe Burns: Use of Topical Negative Pressure." *Annals of Burns and Fire Disasters* 27, no. 3 (2014): 141-45.
8. Tang, W., X. Li, Z. Deng et al. "Effects of Unified Surgical Scheme for Wounds on the Treatment Outcome of Patients with Extensive Deep Burn." *Zhonghua Shao Shang Za Zhi* 31 (2015): 254-258.
9. Ida T., Iwazaki H., Kawaguchi Y. et al. Burn depth assessments by photoacoustic imaging and laser Doppler imaging. *Wound Repair Regen.*, 2016, Vol. 24, №2, P. 349-355. Ida, Taiichiro, Hideaki Iwazaki, Yasushi Kawaguchi et al. "Burn Depth Assessments by Photoacoustic Imaging and Laser Doppler Imaging." *Wound Repair and Regeneration* 24, no. 2 (2015): 349-55. doi:10.1111/wrr.12374.
10. Chin, Michael S., Oksana Babchenko, Jorge Lujan-Hernandez et al. "Hyperspectral Imaging for Burn Depth Assessment in an Animal Model." *Plastic and Reconstructive Surgery - Global Open* 3, no. 12 (2015). doi:10.1097/gox.0000000000000558.
11. Giri, Shibashish, Priya Giri, Sabine Ebert, Ulf-Dietrich Braumann et al. "Skin Regeneration in Deep Second-degree Scald Injuries Either by Infusion Pumping or Topical Application of Recombinant Human Erythropoietin Gel." *Drug Design, Development and Therapy*, 2015, 2565. doi:10.2147/dddt.s79425.
12. Glavan, N., and N. Jonjić. "Efficacy of Hydrofiber Silver Dressing in the Treatment of Posttraumatic Skin Wounds in Children." *Wounds* 27, no. 9 (2015): 239-43.
13. Zhang, W. H., Q. Wu, J. Ma, and J. H. Wang. "Effects of Vacuum Drainage Combined with Heparin Irrigation for Treatment of Scald Burns with Seawater Immersion in Rabbits." *Nan Fang Yi Ke Da Xue Xue Bao* 35, no. 10 (2015): 1481-486.
14. King, Darlene R., Weizhi Li, John J. Squiers et al. "Surgical Wound Debridement Sequentially Characterized in a Porcine Burn Model with Multispectral Imaging." *Burns* 41, no. 7 (2015): 1478-487. doi:10.1016/j.burns.2015.05.009.
15. Marck, Roos E., Kim L. M. Gardien, Carlijn M. Stekelenburg et al. "The Application of Platelet-rich Plasma in the Treatment of Deep Dermal Burns: A Randomized, Double-blind, Intra-patient Controlled Study." *Wound Repair and Regeneration* 24, no. 4 (2016): 712-20. doi:10.1111/wrr.12443.

16. Kolesov, S. N., and M. G. Volovik. "Modern Research Methodology of Thermal Imaging and Thermal Imaging Diagnostic Equipment." *Opticheskij Zhurnal* 86, no. 6 (2013): 59-68.
17. Priluchnyj, M. A., S. N. Kolesov, and I. Yu Arefev. "The Thermal Method for Determining the Readiness of Pedicle for Filatov Stem Migration." In *Prikladnaya Optika-2010*, 55-58. Proceedings. St. Petersburg, 2010.
18. A Method for Determining Readiness of Pedicle for Filatov Stem Migration. Patent 2308219, issued October 10, 2007.
19. Method for Intraoperational Control of Eschar Excision Radicality in Early Necrectomy. Patent 2369320, issued October 10, 2009.